EXCHANGE
DEC 15 1913
Lane Medical Library

Aus der Kgl. II. Gynaekolog. Universitäts-Klinik
zu München. Vorstand: Prof. Dr. J. A. Amann.

A case of atresia of the hymen

Ein Fall von Atresia hymenalis.

INAUGURAL-DISSERTATION
ZUR
ERLANGUNG DER DOKTORWÜRDE
IN DER
GESAMTEN MEDIZIN.

Verfasst und einer
Hohen medizinischen Fakultät
der
K. b. Ludwig-Maximilians-Universität
zu München
vorgelegt von

EWSEY BERGIN.

München 1913.
Buchdruckerei Heinrich Roeder, München.

Aus der Kgl. II. Gynaekolog. Universitäts-Klinik
zu München. Vorstand: Prof. Dr. J. A. Amann.

Ein Fall von Atresia hymenalis.

INAUGURAL-DISSERTATION
ZUR
ERLANGUNG DER DOKTORWÜRDE
IN DER
GESAMTEN MEDIZIN.

Verfasst und einer
Hohen medizinischen Fakultät
der
K. b. Ludwig-Maximilians-Universität
zu München
vorgelegt von

EWSEY BERGIN.

München 1913.
Buchdruckerei Heinrich Roeder, München.

Referent:

Prof. Dr. J. A. Amann.

Meinen teuren Eltern

in Liebe und Dankbarkeit

gewidmet.

Digitized by the Internet Archive
in 2026

https://archive.org/details/IA40153721_0227

Unter Atresie des Hymens versteht man einen angeborenen oder erworbenen Verschluss des Scheidenrohres.

Nach der morphologischen Beschaffenheit dieses Verschlusses können wir die Atresie in hymenale und posthymenale einteilen.

Weiterhin ist unter Berücksichtigung der Zeit der Entstehung eine Einteilung der Atresie möglich in

erstens angeborene, zweitens erworbene.

Die Aetiologie der Atresien ist in manchen Fällen anamnestisch leicht und sicher festzustellen. Aetiologisch klare Resultate geben, wie leicht zu verstehen ist, sehr oft die Fälle von erworbener Atresie. Bei der Frage nach der Aetiologie der angeborenen Atresie jedoch stossen wir auf ungleich grössere Schwierigkeiten.

Zu den angeborenen zählte man früher meist diejenigen Fälle, für die man anamnestisch keinerlei Entstehungsursache feststellen konnte, zumal die Entwicklungsgeschichte des Hymens noch nicht aufgeklärt war. Eine ganze Reihe von diesen Fällen sind jetzt auf Grund neuerer Untersuchungen, besonders durch die Arbeit von Robert Meyer, als erworbene zu bezeichnen.

Im allgemeinen wird man wohl den Ansichten von Nagel, Robert Meyer und Veit beipflichten müssen, dass in einer beträchtlichen Anzahl von Fällen auch die sogenannten angeborenen Verschlüsse erst nach der Geburt entstanden sind und nur ein kleiner Teil intrauterin schon zur Entwicklung kommt.

Symptomlos verlaufende Entzündungen der Scheide in der Kindheit: bei Diphtherie. Scharlach, Masern, Variola,

Katarrhen der Genitalschleimhaut können ja leicht übersehen werden und so erklärt es sich, dass die aus einem solchen Anlass entstehende Atresie der Scheide erst im späteren Leben auffällt und bezüglich ihrer Aetiologie Schwierigkeiten bieten kann. Atresien jüngerer oder jüngster Kinder kommen dem Arzt sehr selten zur Beobachtung, denn es treten in diesen Fällen selten Erscheinungen auf, welche die Hilfe des Arztes nötig machen. So finden wir Angaben von Pott, Sänger und von Dusch über epidemisches Auftreten von Vaginaldiphtherie, Colpitis etc. bei jugendlichen Mädchen, und Fränkel betont, dass die Symptome derartiger Erkrankungen ausserordentlich geringfügig sein können, sodass es vollkommen verständlich ist, dass auf diese Erscheinungen der Arzt nicht aufmerksam gemacht wird. Später kommen diese Atresien dann doch in Behandlung. Vahle und Stroganoff (Monatschr. f. Geb. u. Gyn. 1895, Bd. 2, S. 365) haben nachgewiesen, dass bei den neugeborenen Mädchen bis zu $^1/_2$ Stunde post partum die Vagina steril ist. Später findet man dann stets Mikroorganismen, besonders Streptococcen, seltener Staphylococcen. Diese Coccen können in der Vagina symptomlos verlaufende Katarrhe hervorrufen. Die meisten dieser erworbenen Atresien werden erst bei Beginn der Geschlechtstätigkeit, bei Eintritt der Menses oder Verheiratung oder zufälligen Untersuchungen bemerkt.

Eine von diesen Atresien, die auf Grund entzündlicher Prozesse der Scheide entstanden sind, sind zu unterscheiden die traumatisch bedingten Missbildungen. Schwere Traumen, die das Genitalrohr treffen, können bei der Vernarbung leicht zu einem Verschluss der Vagina führen.

Über einen solchen Fall berichtet Zanders (Beobachtung aus der II. Gyn. Klinik, Prof. Amann, 1908): „Wir haben es mit einem zwölf Jahre alten Mädchen zu tun. Patientin war am 7. September 1907 dadurch verunglückt, dass sie beim Einlegen von Hopfenreben in die Futterschneidmaschine (mit Göpelantrieb) von der Transmissionsstange erfasst und an das Schwungrad angedrückt wurde, wobei ihr die Kleider vom Leibe gerissen wurden und sie mehrere Verletzungen und Quetschungen in der Unter-

bauchgegend an den äusseren Geschlechtsteilen erhielt. In Anschluss an die Verletzung stand Patientin 3 Monate hindurch in Behandlung eines Arztes. Dieser konstatierte nach der Entlassung aus der ärztlichen Behandlung eine starke Verengerung der Harnröhrenmündung und einen totalen Verschluss des Scheideneinganges durch narbige Verwachsung der Schamlippen, beides als ausschliessliche Folgen des vorausgegangenen Unfalles" u.s.w.

Hierher gehören auch die im Anschluss an schwerere Geburten entstandenen Atresien; Nekrosen und Zerreissungen, die ein eingeklemmter Kopf oder das Instrument des Operateurs hervorruft, können unter Umständen bei der Ausheilung zu schweren Verschlüssen des Vaginalrohres führen.

Auch die durch Ätzmittel von ärztlichen Seiten gesetzten Schädigungen oder die Traumen, die bei verbrecherischen Abortversuchen verursacht wurden, dann die von psychopathischen Persönlichkeiten selbst gesetzten Defekte können gelegentlich Atresie zur Folge haben.

Die Aetiologie der congenitalen Atresie ist in der letzten Zeit ein Gegenstand genauer Forschung geworden. Einige Autoren, wie Kehrer und Kinderlen, führen theoretisch die Atresie hymenalis cong. auf eine Störung in der Entwicklung der Müller'schen Kanälchen während des embryonalen Lebens zurück. Die Müller'schen Kanälchen verschmelzen mit ihrem unteren Teil zu einem unpaaren Röhrchen, welches in den Sinus urogenitalis mündet. Wenn diese Verbindung nicht stattfindet, so fehlt die hymenale Öffnung, es besteht nur eine Atresie des Hymens, bei sonst normal gebautem Genitaltractus. Die so zustandegekommene Atresie, meint Robert Meyer, wird keine hymenale, sondern eine vaginale sein.

Küstner ist der Ansicht, dass die hymenalen Atresien stets als Atresien des untersten Scheidenabschnittes aufzufassen sind. Er behauptet, dass in den meisten Fällen von hymenaler Atresie ein wohlausgebildetes Hymen der durch das dahinter gestaute Blut stark verdünnten atretischen Stelle aufgeklebt ist. Küstner will demnach den Ausdruck „retrohymenale Atresie" gebraucht wissen.

Die angeborene Atresie des Hymens beruht nach Dorn wahrscheinlich auf einem übermässigen Hervorsprossen der Hymenalränder, bei nur geringer Sekretion von Vaginalschleim. Ist das Herausfliessen des Schleimes reichlich, so hindert dieses mechanische Moment die Verklebung und Verwachsung der Hymenalwände. Gebhard führt bei der Frage nach der Entstehung einer Atresie des Hymens die Erklärung Beutners in seinem Pathalog. Anat. d. weibl. Sexualorgane an. Ein angeborener Verschluss des Hymens lässt sich am besten daraus erklären, dass die mit Epithelmassen ausgefüllte Hymenalöffnung anfangs nur verklebt, später eine organische Verwachsung eingeht. Dagegen zeigt Nagel an der Hand exakter entwicklungsgeschichtlicher Untersuchungen, dass eine epitheliale Verklebung im intrauterinen Leben möglich ist, weil die Hymenalöffnung und das untere Vaginalende mit Sekret und Epithelmassen angefüllt sind. „Durch Ausbleiben der Verhornung der oberflächlichen Epithelschichten kann die Verklebung in Verwachsung übergehen.“ Zweifel ist der Ansicht, dass es sich meistens um eine sekundäre Verwachsung der anfangs freien Ränder des Hymens handelt. J. Veit erkennt die Möglichkeit einer congenitalen Atresie als eine durch einen Entwicklungsfehler bedingte Hymenalatresie an. Er betont aber, dass dieser angeborene Hymenalverschluss entweder nur bei lebensunfähigen Föten vorkomme, oder bei lebensfähigen Früchten schon während des intrauterinen Lebens eine so starke Sekretanhäufung hinter der Verschlussmembran veranlasse, dass bald nach der Geburt der Fehler bemerkt werden müsse. Das neugeborene Kind presst andauernd den Hymen zwischen den kleinen Labien hervor, bis die Verschlussmembran von selbst durchbricht oder künstlich geöffnet werden muss.

So finden wir in der Literatur von Bunzel (Prager mediz. Wochenschr. Nr. 30) einen Fall, in dem es sich um ein 6 Stunden altes Kind handelt: „An den normal gebildeten äusseren Genitalien bemerkt man bei ruhiger Lage des Kindes eine kirschgrosse Geschwulst, welche die kleinen und grossen Labien nach aussen drängt. Die Oberfläche der Geschwulst ist trocken, nicht secernierend, ihre

Farbe ist zart gelblich, wachsartig. Von der Circumferenz gegen die Mitte zu zieht ein Netzwerk feinster Kapillaren, welche an der Kuppe des Tumors weniger gefässreiche Stellen frei lassen. Wenn das Kind zu schreien beginnt, so vergrössert sich die Geschwulst wesentlich bis zur Taubeneigrösse, dabei blasst die Farbe des Tumors beträchtlich ab, sie bekommt einen weissgelblichen Farbenton. Untersucht man die Vorwölbung näher, so sieht man, dass sie allenthalben begrenzt ist, seitlich von den Labien, hinten von Perineum und nach vorn von der commissura ant." u.s.w. Eine operative Öffnung der Geschwulst gab die Mutter nicht zu; es brach aber dann die Geschwulst spontan bereits am fünften Lebenstage auf.

Einen sehr interessanten Fall von angeborenem Hymenalverschluss beschrieb Vitrac. Hier war es bei einem Neugeborenen zur Ansammlung von 200 ccm Flüssigkeit gekommen. Das Kind starb 30 Tage alt an einer Peritonitis nach Berstung des linken Nierenbeckens. Im Leben zeigte sich ein mächtiger Tumor über der Symphyse, der ursprünglich für die volle Blase gehalten wurde. In der Tat war die Harnentleerung nur mittels Katheter möglich, doch verschwand auch danach der Tumor nicht. Der Tumor war bedingt durch eine Stauung von Sekret hinter der atretisch. Vagina. Dieser Tumor drückte auf den linken Ureter. Die Folge war eine Stauung im Nierenbecken und die erwähnte Berstung mit nachfolgender tötlicher Peritonitis.

Hirschsprung berichtet über zwei Fälle von Atresie des Hymens bei Kindern, wo gleich nach der Geburt schon eine kleine Geschwulst bemerkt wurde. Breisky teilt in Billrot's Handbuch der Frauenkrankheiten (1886, Bd. III pag. 595) einen Fall mit von echter Atresia hymenalis mit Schleimsekretion bei einem neugeborenen Mädchen. Nach Eröffnung entleerte sich ein dickes, schleimiges Sekret, das mikroskopisch massenhafte Pflasterepithelien zeigte. Godefroy (Gazz. des hôspitaux 1856) beschrieb einen Fall mit Störungen von Stuhl- und Harnentleerung bei einem zweimonatlichen Mädchen, indizierte den Hymen, entleerte 100 gr milchiger Flüssigkeit und erzielte Heilung.

Es ist wahrscheinlich, dass es sich in den meisten Fällen von congenitaler Atresie, wenn auch nicht in allen, nicht um zufällige Störungen, sondern um tiefer begründete Eigentümlichkeiten in der Organisation handelt. Anders wären die Fälle von häufigem Vorkommen dieser Anomalie in denselben Familien kaum zu erklären. So teilt Amann in seinem Fall mit, dass eine Schwester und eine Tante an derselben Anomalie gelitten haben. In dem Fall von Toff anamnestisch ebenfalls eine Tante; Magda beschrieb vier Fälle von Imperforatur des Hymens in einer Familie, und Vates teilt mit, dass in einem Fall eine Schwester und zwei Basen einer Pat. litten.

Symptome.

Eine Atresia hymenalis bildet nicht nur ein Hindernis für die Konzeption, sondern sie kann, wie oben erwähnt, zu sehr ernsten Folgen führen. Mit dem Beginn der Geschlechtsreife stellen sich nämlich, vorausgesetzt, dass die Beschaffenheit der Ovarien und der Uterinschleimhaut den Eintritt von Menstruation ermöglichen, die sogenannten Molimina ein, d. h. es werden von den Patientinnen Beschwerden und Schmerzen empfunden, die sonst wohl bei Gesunden die Begleiterscheinungen der Menstruation bilden. Es kommt aber zu keiner Blutausscheidung.

Früher oder später kommt es zur Bildung des Hämatocolpos, d. h. die ganze Vagina von der Stelle der Atresie bis zum Cervix wird mit Blut gefüllt. Die Scheide vermag bei ihrer ausserordentlichen Dehnbarkeit eine sehr grosse Menge Blutes aufzunehmen. Bei den nachfolgenden Perioden vermehrt sich diese Blutmasse allmählich. Der äussere Muttermund öffnet sich und der Cervix wird in die Höhle mit einbegriffen, während der innere Muttermund noch immer geschlossen bleibt. Dührsen erklärt die frühzeitige Beteiligung des Cervix folgendermassen:

In dem Cervix sind ausser der Muskulatur zwei Schichten von elastischen Fasern vorhanden, welche nicht so wie die glatten Muskelfasern einen hohen Grad von physiologischer Dehnbarkeit besitzen und deshalb einem konstanten Zug viel weniger Widerstand zu leisten vermögen

als jene. Schliesslich wird auch Cervix und Uterus selbst von ihr ausgefüllt, es entsteht die Hämatometra. Die Ausdehnung des Uterus kann so beträchtlich werden, dass er annähernd sogar dieselbe Grösse wie am Schlusse der Schwangerschaft erreichen kann. So berichtet Roudaux von einem 18jährigen Mädchen mit Atresia hymenalis, wo eine Hämatometra so gross war, dass die Patientin für schwanger gehalten wurde.

Wenn schon die Hämatometra als ein sehr schwerer Zustand anzusehen ist, so gilt dies noch viel mehr bei der möglichen Komplikation der Hämatometra mit Hämatosalpinx.

Früher nahm man allgemein an, dass das Menstrualblut, wenn natürlicher Abfluss durch die Atresie unmöglich gemacht ist, sich von der Vagina durch Cervix und Uterus in die Tube zurückstaue, oder auch durch reflektorische Kontraktionen des Uterus in die Tube gepresst werde, hiedurch das offene abdominale Ende der Tube auslaufe, das Peritoneum reize und dadurch zu Adhäsionsbildungen und sekundären Verschluss des Fimbrienendes Veranlassung gäbe. Diese Anschauung ist aber nicht zutreffend, denn es wurden Fälle beobachtet, wo bei geringem Hämatocolpos, fehlender Hämatometra, sich Hämatosalpinx vorfand.

Auch sah man bei atretischem Uterus und Cervix eine Hämatosalpinx ohne eine Spur von Hämatometrabildung. Einige Autoren glauben eine direkte Tubenmenstruation beobachtet zu haben, sei es nun, dass sie diese für physiologisch halten, oder als eine vicariierende Blutung ansehen. Andere glauben, dass durch Stauungshyperämie oder durch Zerreissung von Gefässen eine Hämatosalpinx hervorgerufen werden kann. Veit, Nagel, R. Meyer und andere aber vertreten die Anschauung, dass ein Verschluss des Ostium abdominale der Tube und als Folge davon eine Hämatosalpinx nur auf entzündlichem Wege zustande kommen kann. Dass also diese Entzündung niemals durch eine Blutung in der Bauchhöhle, sondern nur durch Infektionserreger hervorgerufen werden kann. „Wir brauchen für das Entstehen der peritonealen Adhäsionen in der Umgebung der Tube und für den Verschluss des Fimbrienendes die Mikroorganismen der Tube.“

Im gleichen Sinne äussert sich R. Meyer über dieses Problem. „Wir sind es nicht gewohnt, physiologische Sekrete für in so hohem Grade entzündungserregend anzusehen. Wir wissen, dass das Bauchfell reines Blut reaktionslos resorbiert."

Ich glaube, die Anschauung letzterer Autoren dürfte heute die allgemeine sein. Merkwürdig ist nur, dass man in dem Inhalte des Hämatosalpinxsackes keine Mikrophyten und auch keine Eiterzellen nachweisen kann. Johann Vilbert hat mit dem Blute Versuche an Kaninchen gemacht und gefunden, dass das Blut, sowohl unter die Haut gespritzt, als auch in die Bauchhöhle eingebracht, reaktionslos resorbiert wurde.

Die Infektion des im Vaginalsack abgeschlossenen Blutes, die ein seltenes Ereignis darstellt, erfolgte einmal auf der Blutbahn durch hämatogene Verschleppung von Eitererreger auf den Locus minoris resistentiae.

Von Interesse ist ein von Frank berichteter Fall von Pyocolpos, bei welchem Tuberkulose als Ursache nachgewiesen wurde. Weiterhin kommt als Infektionsweg der lymphatische und zwar vom Darm aus in Betracht. Es mag wundernehmen, dass trotz der meist ausserordentlichen Verdünnung des Septums zwischen Hämatocolpos und Rectum nur wenig Fälle vom Darm aus infiziert werden.

Endlich kommt noch in Betracht eine exogene Infektion nach Durchbruch der Verschlussmembran.

Die Vereiterung eines Hämatocolpos, Hämatometra, stellt immer eine gefährliche Komplikation dar, da einmal vorhandener künstlicher Nährboden der Virulenzsteigerung der eingedrungenen Bakterien Vorschub leistet, anderseits eine Ascendation der Eiterung durch die erweiterten Genitalien ins Peritoneum Tür und Tor geöffnet ist. So berichtet G. Brown, Miller (Washington), „Missbildungen der weiblichen Genitalien" (Americ. journal of obstetr. and dis. of w. and. ch. 1911 Aug.), von einem 13jähr. Mädchen: „Vermutlich war ursprünglich eine feine Öffnung im Hymen vorhanden, die erst infolge des Entzündungsprozesses (zwei Arten nicht weiter differenzierter Bakterien) verschlossen wurde." Ein einziger ähnlicher Fall ist in der Literatur bekannt:

Rheinstädter: Auch hier eine Patientin. Das Mädchen war bleich, abgemagert, appetitlos und zeigte eine geringe Temperaturerhöhung (38,5). Das Kind war immer leidend gewesen und hatte zeitweise über Leibschmerzen geklagt.

Soviel über die pathologischen Veränderungen, welche die Atresie hymenalis an den Genitalien verursachen kann. Ich will noch hinzufügen, dass die Retentionsflüssigkeit selbstverständlich nach dem Lebensalter verschieden ist. So haben wir bereits oben gesehen, dass sich event. bei Kindern secernierter Schleim ansammeln kann, von der Pubertätszeit an, während der Ovulation, wird Blut abgeschieden. Das retinierte und durch Operation entfernte Menstrualblut beschreibt Heilblut (im Jahre 1832) in seiner Untersuchung: „Sanguis colorem rubro fuscum (Chocolatae similem) albuminisque constitutionem exhibuit, in singula trahi potuit fila, odore et gustu omni caruit. Pondere specifico 1,011, neque alcalinam ostendit reactionem aeri per longius temporis spatium expositus non coagulavit, non putruit.“ Die subjektiven Symptomenbeschwerden steigern sich mit der Menge des retinierten Blutes und hängen von der Beteiligung der Organe, Uterus und Tuben ab. Wie wir schon oben gesehen haben, sammelt sich das Blut bei jeder folgenden Periode mehr und mehr an, auch die Schmerzen kehren selbstverständlich periodisch wieder. Die Beschwerden müssen, da noch immer kein Blut abfliessen kann, mit jeder Periode bedeutend zunehmen; so werden die Patientinnen endlich veranlasst, ärztliche Hilfe in Anspruch zu nehmen. Die Patientinnen klagen über ein Gefühl von ständigem Drängen nach abwärts mit Druck und Schwere im Unterleib. Dazu kommt in den meisten Fällen eine Erschwerung von Harn- und Stuhlentleerung. Es kann sogar bis zur Ischuria paradoxa kommen. Ferner können Oedeme in den unteren Extremitäten, Krämpfe in den Waden auftreten. Häufig zeigen sich auch von seiten des Zentralnervensystems Erscheinungen. Die Kranken klagen über Kopfschmerzen, schlechten Schlaf, Schwindelgefühl, sind leicht reizbar und zeigen psychische Depressionen, ja sogar Delirien mit hysterischen Anfällen sind beobachtet worden. Diese schweren Erscheinungen brauchen

nicht in allen Fällen aufzutreten. Manchmal sind, wie schon früher erwähnt, die Erscheinungen so wenig ausgeprägt, dass die Bildungsanomalie erst bei der Cohabitation auffällig wird.

Gefahrvoll wird die Atresie dann, wenn es sich um Schwangere handelt. Eine solche Atresie kann nur während der Gravidität erworben werden.

Diagnose.

Die Diagnose ist aus der Anamnese und durch die Untersuchung nicht schwer zu stellen. In erster Linie kommt hier in Betracht das Ausbleiben der Menstruation, das Auftreten von anfangs typischen, später atypischen Molimina neben Entwicklung eines Tumors, der sich nach oben und unten ausbreitet. Bei Inspektion des Abdomens fällt es auf, wenn Retentionsgeschwülste schon vorhanden sind, dass dasselbe vorgetrieben ist. Über dieser Stelle ergiebt die Perkussion einen gedämpften Schall. Ist der Uterus nicht mit Blut gefüllt, so wird man ihn als kleinen harten Tumor tasten können. Manchmal ist zur genauen Diagnose eine Untersuchung per Rectum notwendig, denn die Untersuchung ist nicht immer ganz leicht. Man findet wohl eine grosse ausgedehnte Höhle hinter der atretischen Stelle, aber es fällt oft schwer, bei der Untersuchung die einzelnen Genitalabschnitte deutlich von einander zu trennen. Der wichtigste Punkt der Diagnose betrifft die Beteiligung der Tuben. Die durch diese gebildeten Tumoren stellen sich meist wurstförmig dar. Die Hauptausdehnung liegt nach dem abdominalen Ende zu, während das uterine Ende ein relativ dünner aber derber Strang ist von der Dicke eines kleinen Fingers. In anderen Fällen dagegen ist die Ausdehnung der Tuben sehr viel erheblicher. Sie erreicht hie und da die Grösse, wie wir sie sonst bei Hydrosalpinx zu sehen bekommen. Nicht immer tritt Hämatosalpinx doppelseitig auf. In den Fällen von Breisky, Moore und anderen sind die Veränderungen auf einer Seite gefunden worden.

Was nun die Differential-Diagnose betrifft, so ist es vor allem notwendig, darauf zu achten, ob neben dem Hämatometrasack seitlich andere Tumoren zu fühlen sind.

Es sind auch Tuboovarialcysten bei Hämatometra beschrieben worden. Bei Hämatometra ist die Gebärmutterkonsistenz prall-elastisch oder fluktuierend, bei Tumoren ist die Konsistenz weit härter. Verwechslung mit Hämatocele, Schwangerschaft, Tumoren des Uterus, Ascites u. dergl. sind vorgekommen.

Diese falschen Diagnosen beruhen aber wohl meist auf vernachlässigter oder ganz unterlassener Untersuchung der weiblichen Genitalien. Auch selbst nach Inspektion des sich vorwölbenden Hymens wurde dasselbe öfters mit Blasenhernie, Fruchtblase, Gebärmuttervorfall, selbst Uruspolyp verwechselt. (Barnetche Considération cliniques et therapeutiques sur l'emperforation d'hymen. Thèse de Paris 1889 pag. 28.)

Prognose.

Die Prognose der Atresie hymenalis ist für das Leben nicht als ungünstig zu bezeichnen. Sie hängt ganz ausschliesslich davon ab, ob ein Tubentumor besteht. Bei Hämatosalpinx ist ebenfalls die Gefahr der Infektion immer eine grosse. Wenn die Retentionsgeschwülste sich selbst überlassen bleiben, so kann das natürlich zu schweren Komplikationen führen. Die ad maximum gedehnten Wandungen des Genitalrohres können durch die immer sich noch steigernden Spannungen rupturieren. Günstig liegen die Verhältnisse dann, wenn die Hymenalmembran platzt und dadurch dem retinierenden Blute freien Abfluss nach aussen verschafft. Solche Fälle sind in der Literatur beschrieben worden. So berichtet Peuch über einen Fall von spontaner Ruptur des Hymens. Es betraf ein 15jähr. Mädchen mit Atresie hymenalis congenita, Hämatocolpos und Hämatometra. Die Operation wurde von der Patientin verweigert; 4 Wochen nach der Vorstellung, 18 Monate nach dem Beginn der Menstrualmolimina kam es zu spontanem Durchbruch des retinierenden Blutes nach aussen durch die Membran des Hymens. Das günstige Resultat war Heilung und folgende regelmässige Menstruation. Ein ähnlicher Fall wird noch von P. Zanini mitgeteilt. Die Patientin, 20 Jahre alt, zeigte eine Atresia hymenalis, Hämatocolpos, Hämato-

metra. Nach 7jährigem Bestehen derselben kommt es zu spontanem Durchbruch. Auch hier trat völlige Heilung ein. Es können auch Perforationen in der Blase und im Mastdarm vorkommen. Einen solchen Fall beobachtete Scheible bei einem 17jährigen Mädchen. Die Patientin klagte über Kopfweh, Ohrensausen, Brechreiz, Harnverhaltung und Verstopfung. In der siebenten Woche traten plötzlich heftige Unterleibsschmerzen ein, worauf blutiger Stuhl zu tage kam. Bei der Untersuchung ergab sich ein Verschluss des Introitus vaginae durch ein knorpelhartes Hymen, welches durchgeschnitten wurde. Auch Graf beschrieb einen Fall bei einem 25jährigen Mädchen, bei dem ein Durchbruch in den Mastdarm erfolgte. In dem Fall von Weiss bestand sogar die Komplikation mit Hämatosalpinx. Hier erfolgte der Durchbruch der Hämatometra durch das Rectum und die Menstruation geschah regelmässig auf diese Weise. So sehen wir also, dass ein spontaner Durchbruch der Atresia hymenalis und eine Heilung ohne operativen Eingriff sich vollziehen kann, selbst in den schwierigsten Fällen. Freilich ist diese Art des Ausgangs selten, den meistens verlaufen die unbehandelten Fälle sehr ungünstig. Ich will hier nur einen Fall von Rose mitteilen. Bei einem 18jähr. Mädchen, das seit 4 Jahren eine Hämatometra hatte, trat spontan beim Plätten eine Ruptur mit Exitus ein. Die Sektion ergab ausser einem zwei Zoll langen Defekt der Scheide einen Riss in der rechten Tube, in der Nähe der Fimbrien und viel Blut in der Bauchhöhle. Aus diesem einfachen Beispiel ersehen wir, wie traurig solche unbehandelte Fälle verlaufen können und dass ein derartig ungünstiger Ausgang sogar die Regel ist, ist wohl die Erfahrung aller Autoren.

Therapie.

Als Therapie kommt natürlich nur die operative Behandlung in Betracht. Ich wende mich zunächst zu der Therapie der einfachsten Fälle von hymenaler Atresie ohne Komplikation von seiten der Tuben. Es genügt vielfach schon ein blosser Druck, das Andrücken eines Katheters oder einer Uterussonde, um die Membran, wenn sie dünn

ist, zu sprengen. Gelingt dies nicht, so fasst man den Hymen mit einer Pincette und öffnet ihn durch Spaltung. Schon Celsus (25 a ch. n.) kannte diese Verhältnisse und rät in seiner Schrift: „De re medica“: „Oportet autem membranam duabus lineis inter se transversis incidere ad similitudinem Litterae X, magna ura habita, ne urinae iter violetur!“ Hippocrates und später Bauhin verwenden Kauterisation zur Eröffnung membranöser Atresien. Avicenna wollte die obturierende Membran mit dem Finger sprengen. Mauriceau wollte sie mit den Nägel zerreissen. Vidal und Leopold halten es für zweckmässig, nach dem Ausschneiden eines Hymenalteiles die Wunde durch die Naht zu umsäumen. Duncan durchtrennt die Atresie mit Termokauter, um Sepsis zu vermeiden. Winkel wie auch Hegar empfehlen erst mittels eines feinen Troicarts allmählich so viel des Retentionsfluidums abfliessen zu lassen, dass die Spannung sich vermindert, dann aber den Hymen von der Funktionsöffnung aus nach oben, unten und beiden Seiten zu spalten. Weiterhin sollen die so entstandenen Sektoren mit der Scheere nach ihrer Basis abgetragen werden.

Wir kommen jetzt zur Therapie der schwersten Komplikationen der Atresie hymenalis, der Mitbeteiligung der Tuben. In der vorantiseptischen Zeit bildeten derartige Blutsäcke ein noli me tangere. Man hat sich darauf beschränkt, die Atresie selbst zu beseitigen und Hämatocolpos, sowie Hämatometra zu entleeren. Was die Therapie der Hämatosalpinx anbetraf, so überliess man sie der Natur, in der Erwartung, dass sich die Tubensäcke durch Resorption allmählich verkleinern würden. Dass eine solche expektative Methode nur selten zu günstigen Erfolgen geführt hat, ist wahrscheinlich, nach den Erfahrungen die jetzt über Atresien, die mit Hämatosalpinx kompliziert sind, gesammelt wurden. Ein Abfluss des in den Tubensäcken ret. Blutes in den Uterus ist ja nicht möglich. Die grösste Gefahr bei der Operation, wenn Hämatosalpinx besteht, ist die Ruptur der Tube. Ein Platzen der Tube kann nämlich eintreten nach rascher Entleerung der Hämatometra. Ein rasches Entleeren des Blutes hat ein schnelles Kleinwerden des Uterus

zur Folge. Dadurch wird das Cavum der Bauchhöhle rasch vergrössert, der Druck in der Bauchhöhle sinkt rasch. Der Innendruck der Tube, der sich gleichgeblieben ist, sprengt die dünne Tubenwand. Für die Entstehung der Ruptur infolge rascher Entleerung der Hämatometra kann noch ein weiteres Moment verantwortlich gemacht werden. Das Corpus uteri, das seine Lage ziemlich schnell ändert, zerrt vermittels der fast immer bestehenden Adhäsionen an den Tubenwänden und bewirkt so die Zerreissung der Tubenwand. Es ist leicht möglich, dass beide mechanische Faktoren zusammenwirken. Für die langsame Entleerung des Utero-Vaginalschlauches ohne Druck auf die Bauchhöhle stimmen fast alle Autoritäten. Schröder sagt: „Man lässt einfach nach Eröffnung der Geschwulst abfliessen, was abfliessen will.“ Hegar spricht sich auch für allmähliche langsame Entleerung aus.

Zum Verhüten der Tubenrupturen empfiehlt er einen Kompressionsverband um das Abdomen zu legen, um die zu erwartende Druckdifferenz möglichst hintanzuhalten.

Es ist noch empfohlen worden, die Entleerung der Tubensäcke bald nach der Eröffnung der Atresie von der Vagina oder dem Rectum aus durch Punktion vorzunehmen. Diese Methode hat sich nicht bewährt wegen Infektionsgefahr. Winkel empfiehlt bei Hämatosalpinx die Aethernarkose anzuwenden, weil Chloroform oft Erbrechen verursacht und dann die Druckverhältnisse im Abdomen grossen Schwankungen unterliegen. Heutzutage, in der Zeit der Antisepsis und Asepsis bei der modernen Operationstechnik, wird zur Laparatomie und Entfernung der affizierten Tube geschritten. Für die Vornahme der Labaratomie tritt besonders energisch Veit ein, indem er sagt: „Prinzipiell muss in allen denjenigen Fällen, in denen man bei dem Verschluss des Genitalkanales die Diagnose auf Hämatosalpinx hat stellen müssen, und wir verlangen von jedem, der an die Behandlung einer Hämatometra herantritt, dass er die Frage, ob ein Hämatosalpinx dabei ist, mit Sicherheit vor der Operation entscheidet, stets die Eröffnung des Abdomens vorgenommen wird.“

Ähnliche Ansichten finde ich bei anderen Autoren vertreten. Jedenfalls muss nach allgemeiner Ansicht, sobald man zur vaginalen Eröffnung des Hämatosalpinx schreitet, die Laparatomie so vorbereitet sein, dass sie nötigenfalls sofort vorgenommen werden kann. Diese Ansichten finde ich besonders vertreten im Buche „Die operative Gynäkologie“ von Döderlein und Krönig. Bei hymenaler Atresie besteht die Therapie in breiter Spaltung und Exzission des Septums mit nachfolgender zirkulärer Vereinigung der Scheidenränder mit den Hauträndern des Vestibulums, um einem erneuten Zusammenwachsen vorzubeugen. Nach Entleerung der flüssigen Blutmasse aus der Scheide und aus der Uterushöhle wird abgetastet, ob die Anhänge des Uterus frei sind oder ob sich eine Hämatosalpinx gebildet hat. Ergibt die Betastung, wie es meist der Fall ist, schlanke Tuben, so ist die Operation vollendet. Zeigt dagegen die Betastung die Tuben in Säcke verwandelt, so muss bei der Gefahr einer sekundären Infektion der Hämatosalpinxsäcke die Patientin sofort laparatomiert werden, was von der grössten Mehrzahl der Operateure empfohlen wird, oder das Blut nach Eröffnung des Tubenrohres einfach abgelassen werden.“ Kohlmann sagt: Man tue besser die vorhandene Hämatosalpinx erst per laparatomiam zu operieren und dann die Gynatresie vaginal anzufassen. (Zentralblatt für Gyn. 1910, Nr. 37.)

Im Anschluss an vorstehende zusammenfassende Übersicht über Aethiologie und Folgen hymenaler Atresien soll im Folgenden berichtet werden über einen an der Kgl. II. Gyn. Klinik beobachteten Fall.

Eigener Fall.

Es handelt sich um ein 17jähr. Dienstmädchen Rosa B. aus Bernried, welches am 12. Juli 1912 in der II. gynäkologischen Klinik aufgenommen wurde. Die Familienanamnese ergibt, dass die Mutter an Mammacarcinom gestorben ist; der Vater lebt und ist gesund. Patientin hat 9 Geschwister, welche vollkommen gesund sind und keine ähnliche Erkrankung haben. Auch in ihrer Verwandtschaft, glaubt Patientin, ist eine ähnliche Erkrankung nicht vorgekommen.

Als Kind erkrankte Patientin an Masern. Damals wurde aber gleichzeitige Erkrankung der Genitalien nicht beobachtet. Eine Periode war noch nicht eingetreten. Die ersten Beschwerden bemerkte Patientin seit einem Jahr, allmählich stärker werdende Kreuzschmerzen, die sich in Intervallen von 4 Wochen zu besonderer Schmerzhaftigkeit steigerten. In späterer Zeit stellten sich allgemeine Leibschmerzen ein. Seit einiger Zeit bemerkte Patientin ein Druckgefühl gegen die Vulva zu. Der zugezogene Arzt wies sie zur Behandlung in die Klinik. Blasenstörungen waren zur Zeit der Aufnahme nicht vorhanden. Der Stuhl war nicht angehalten. Die Temperatur betrug bei der Aufnahme 37,5.

Status praesens.

Die Kranke ist mittelgross, ziemlich kräftig gebaut, in gutem Ernährungszustand, Schilddrüse nicht hypertrophisch. An Herz, Lungen und Nerven konnte kein pathologischer Befund festgestellt werden. Die Brüste sind mässig entwickelt, halbkugelig. Kolostrum ist nicht vorhanden. Puls betrug 80 in der Minute, keine Oedeme und keine Varicen. Der Leib in den Partien links unterhalb des Nabels etwas aufgetrieben und prall angespannt. Bis zum Nabel reicht ein Tumor, der sich von oben derb anfühlt und an seiner oberen Kuppe von einem kleinen kinderfaustgrossen Körper überragt wird. Vulva geschlossen, Damm intakt. Die Vagina wird von einem Septum vollkommen abgeschlossen, wölbt sich nach aussen deutlich vor und lässt den dahinter liegenden cystischen Inhalt bläulich durchschimmern. Dieses schliesst sich unmittelbar an den inneren Rand der kleinen Labien an und lässt an seiner Aussenfläche keinerlei Andeutung eines vor denselben liegenden Hymen erkennen. An der unteren Peripherie dieses Septums kann man entzündlich gerötete Spaltenbildung erkennen. Vom Rectum aus erkennt man, dass das ganze kleine Becken von einer prallen cystischen Geschwulst ausgefüllt ist, die mit dem vom Abdomen aus tastbaren Tumor in breiter Verbindung steht. Seitlich neben dem Tumor sind im Abdomen undeutliche, sehr schmerzhafte Resistenzen zu fühlen, die es wahrscheinlich machen, dass auch Hämatosalpinx vorhanden

sind. Aus diesem Grunde wird der Patientin Laparatomie vorgeschlagen.

Operation am 23. VII. 12.

Infraumbilicaler Längsschnitt. Nach Eröffnung des Peritoneums präsentiert sich ein aus dem kleinen Becken aufsteigender, ein bis zwei Querfinger unterhalb des Nabels reichender, mediangelegener, kindskopfgrosser Tumor von glatter Oberfläche; dessen vordere Fläche ist bedeckt von der hochgezogenen Blase. In der oberen Kuppe sitzt der Tumor auf das ca. 4 cm lange corpus uteri auf. Beide Tuben sind stark verdickt, das abdominale Ende offen. Die gesamte parietale und viscerale serosa unterhalb des Nabels, wie auch besonders das Netz zeigt sich braunrot, imbibiert von Blutfarbstoff. In beiden Fossa iliacae findet sich mässig reichlich altes geronnenes Blut.

Nachdem von einem Assistenten die Verschlussmembran durchtrennt wurde, wurde vom Abdomen aus der Inhalt langsam ausgepresst, worauf der Uterus in die normale Lage zurückkehrte. Schluss der Bauchdecke mit Schleifennaht.

Die Menge des ausgepressten Blutes betrug ca. $^3/_4$ l.

Die bakteriologische Untersuchung des Blutes erwies sich steril.

24. VII. 12. Patientin ist beschwerdenfrei. Morgentemperatur 36,5, Abendtemperatur 37,5.

27. VII. 12. Häckchen entfernt. Allgemeines Befinden gut. Aus der Scheide fliesst noch altes Blut ab. Temperatur Morgens 36,3, Abends 37,7.

6. VIII. 12. Excision der sehr dicken Hymenalreste am Introitus vaginae, Vereinigung der Vulvaschleimhaut mit der Scheidenschleimhaut durch Catgutnähte. Temperatur Morgens 36,0, Abends 36,5.

17. VIII. 12. Entlassungsbefund: Die circuläre hymenale Excisionswunde in Vernarbung begriffen. Innerer Genitalbefund normal. Subjektiv keine Beschwerden. Laparatomie per priman geheilt.

Zusammenfassend handelte es sich um eine hymenale Atresie, deren Aetiologie, ob angeboren oder erworben, nicht mehr festzustellen war. Es scheint nicht aus-

geschlossen, dass die in der Jugend überstandenen Masern die Ursache für eine Conglutination abgegeben haben. Wie gewöhnlich, traten mit dem Eintritt der Pubertät infolge der Rückstauung des Menstrualblutes heftige Beschwerden auf, die die Patientin ärztlicher Behandlung zuführten. Von Interesse bei vorliegendem Falle ist die Beobachtung, dass, trotzdem es nicht zur Ausbildung einer Haematometra, Hämatosalpinx gekommen war, wie durch Laparatomie festgestellt werden konnte, reichlich Blut durch das Corpus Uteri und die Tuben in die Peritonealhöhle, offenbar durch einfache Zurückstauung gelangt ist. Weiter ist von Interesse mit Beziehung auf die oben besprochene Aetiologie der Hämatosalpinx, dass die vorliegende Beobachtung zur Evidenz zeigt, dass der einfache Austritt des Blutes durch die Tuben in die Bauchhöhle, wenn er auch längere Zeit in erheblichem Masse stattfindet, nicht zu Adhäsionen und zu Tubenverschluss zu führen braucht.

Zum Schlusse erfülle ich die angenehme Pflicht, meinem hochverehrten Lehrer, Herrn Prof. Dr. J. Amann, für die Überlassung des Themas und für die Übernahme des Referats, sowie Herrn Oberarzt Dr. H. Albrecht für die liebenswürdige Unterstützung bei Anfertigung dieser Arbeit, meinen verbindlichsten Dank auszusprechen.

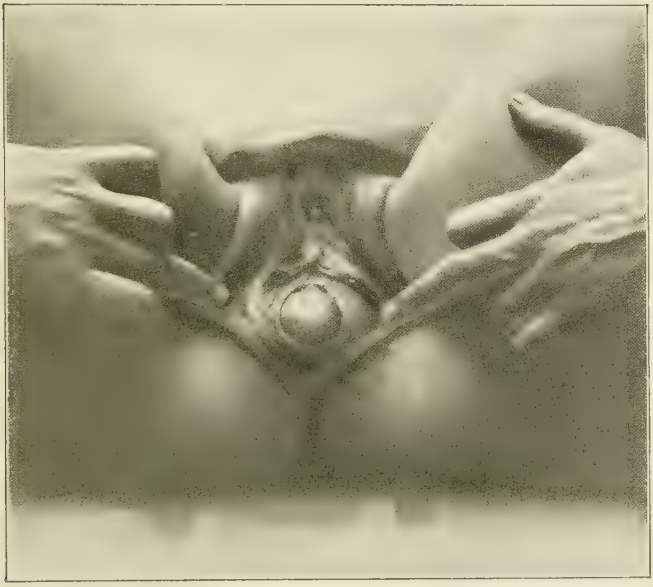

Literatur.

Dohrn: Die Bildungsfehler des Hymens. (Zeitschr. f. Geb. und Gyn. B. 1. 1885.)

Nagel: Entwicklung und Entwicklungsfehler der weiblichen Genitalien. Veits Lehrbuch f. Gyn. B. 1. 1897.

Winkel: Lehrbuch der Frauenkrankheiten. 1890 pag. 77.

Commodeur: Aus der Verhandlung d. Société d'otstrétrique de Paris. (cit. nach Centralbl. f. Gyn. B. 38 p. 1143.)

Godefroy: caz. des hôp. 1856 (cit. nach Billroths Handbuch der Frauenkrank. Bd. 3 p. 595.)

Nagel: Zur Lehre von Atresie der weiblichen Genitalien. Berlin. klin. Wochenschr. 1896.

Veit: Handbuch der Gynäkologie 1908.

Küstner: Lehrbuch der Gynäkologie.

Reimann: Ein Fall von Atresia hymenalis. Zentralbl. f. Gyn. 1880 p. 178.

Heger & Kaltenbach: Die operative Gynäkologie. p. 320.

E. Toff: Hämatocolpos und Hämatometra infolge von Atresie. (Wiener klin. Wochenschr. 1900 Nr. 11.)

Wilbert: Beitrag zur Entstehung d. Gyn.-Atresien. Dissert. Würzburg 1898.

Zanders: Beitrag zur Kasuistik d. Scheidenatresien. Diss. München 1908.

Amberg: Beitrag zur Lehre von d. Gynatresien. Dissert. Heidelberg 1899.

R. Meyer: Zeitschr. f. Geburtsh. Gyn. 1896 — 1897.

Hirschsprung: Obstetrix of gynäkol. Med. Bd. 1. (cit. n. Zentralbl. f. Gyn. 1878 p. 383.)

Breisky: Krankheiten d. Vagina. (Billroths Handbuch der Frauenkrankheiten. Bd. 4 Abschnitt IX 7.)

Klein: Entstehung des Hymens. Festschr. z. 50 jährigen Jubiläum d. Berl. Gesellsch. für Geb. u. Gyn.

Zweifel: Die Krankheiten d. äusseren weiblichen Genitalien und die Dammrisse p. 17.

Rheinstätter: Zentralbl. f. Gyn. 1890.

Schäffer: Bildungsanomalien weiblicher Genitalien a. d. fötalen Lebensalter mit Berücksichtigung der Entwicklung d. Hymens. (Archiv für Gyn. Bd. 37 p. 206.)

Bunzel: Prager med. Wochenschrift Nr. 30.

Dührrsen: Archiv f. Gyn. Bd. 41.

Pozzi: Gaz. méd. de Paris 1884. 1. 85.

Budin: Progr. méd. 1879 p. 35.

Kolmann: Zentralbl. für Gyn. Nr. 37.

Döderlein-Krönig: Operative Gyn. 1911.

Lebenslauf.

Als Sohn des Kaufmanns Woldemar Bergin wurde ich, Ewsey Bergin, am 9. Juli 1887 zu Kiew geboren. Den ersten Unterricht erhielt ich im väterlichen Hause, besuchte dann das klassische Gymnasium zu Gouvernement Stawropol (Kaukasus) und bestand dort im Juni 1907 das Absolutorium. Nach Verlauf eines Jahres begann ich auf der Universität zu München meine medizinischen Studien.